

Luxation cardiaque traumatique

R. Kantar, H. Lenglet, N. Cazes

DANS **ANNALES FRANÇAISES DE MÉDECINE D'URGENCE** 2022/1 Vol. 12 , PAGES 50 À 52
ÉDITIONS JLE

ISSN 2108-6524

DOI 10.3166/afmu-2022-0373

Date de mise en ligne : 26/03/2025

Article disponible en ligne à l'adresse

<https://stm.cairn.info/revue-annaes-francaises-de-medecine-d-urgence-2022-1-page-50?lang=fr>



Découvrir le sommaire de ce numéro, suivre la revue par email, s'abonner...
Scannez ce QR Code pour accéder à la page de ce numéro sur Cairn.info.



Distribution électronique Cairn.info pour JLE.

Vous avez l'autorisation de reproduire cet article dans les limites des conditions d'utilisation de Cairn.info ou, le cas échéant, des conditions générales de la licence souscrite par votre établissement. Détails et conditions sur cairn.info/copyright.

Sauf dispositions légales contraires, les usages numériques à des fins pédagogiques des présentes ressources sont soumises à l'autorisation de l'Éditeur ou, le cas échéant, de l'organisme de gestion collective habilité à cet effet. Il en est ainsi notamment en France avec le CFC qui est l'organisme agréé en la matière.

Luxation cardiaque traumatique

Traumatic Cardiac Luxation

R. Kantar · H. Lenglet · N. Cazes

Reçu le 24 novembre 2021 ; accepté le 11 janvier 2022
© SFMU et Lavoisier SAS 2022

Introduction

Chez le traumatisé grave, la fréquence de l'atteinte thoracique est de 30 %, et une lésion cardiaque est retrouvée chez un tiers d'entre eux. Celle-ci peut induire de nombreuses complications parmi lesquelles la rupture péricardique, dont l'incidence est estimée entre 0,4 et 4 % [1]. La luxation cardiaque qui en découle est une complication rare, difficile à diagnostiquer, qui est associée à une forte mortalité [2].

Observation

Une équipe du service mobile d'urgence et de réanimation a pris en charge une femme de 39 ans traumatisée suite à une défenestration survenue lors d'un épisode de délire aigu provoqué par une prise de toxiques. À l'arrivée de l'équipe médicale préhospitalière, la patiente était consciente, sans signe de détresse respiratoire, en état de choc hémodynamique défini par un shock index à 1,57 avec une pression artérielle à 70/40 mmHg et une fréquence cardiaque à 110 bpm. Le bilan lésionnel initial ne retrouvait pas d'hémorragie extériorisée ni d'emphysème sous-cutané ou d'asymétrie auscultatoire pulmonaire. L'abdomen était tendu, il existait une suspicion d'atteinte du rachis, une déformation du bassin, un fracas facial et une fracture des deux poignets. L'échographie à la recherche d'épanchements liquidiens et gazeux thoraciques et abdominopelviens était négative. La patiente a bénéficié durant la prise en charge préhospitalière d'un remplissage vasculaire par solutés cristalloïdes (1 000 ml) rapidement associé à l'administration de noradrénaline par voie intraveineuse à la seringue électrique, d'un traitement par acide tranexamique, d'une antalgie par mor-

phine et kétamine ainsi que d'une antibiothérapie et d'une immobilisation adaptée. La première hémoglobine capillaire était mesurée à 13 g/dl. Lors de son arrivée au déchocage du service de réanimation 30 minutes plus tard, alors que son état hémodynamique restait précaire (shock index égal à 1,57 avec une fréquence cardiaque à 120 bpm et une tension artérielle à 120/70 mmHg), son état neurologique se dégradait rapidement nécessitant une intubation orotrachéale. L'hémoglobine capillaire était recontrôlée à 7,5 g/dl. Une nouvelle échographie à la recherche d'épanchements thoraciques et abdominopelviens était réalisée et demeurait négative. Le doppler transcrânien était normal. L'échographie cardiaque transthoracique (ETT) n'était pas contributive, en partie due à l'obtention de fenêtres échographiques suboptimales. La radiographie thoracique montrait une masse cardiaque déviée sur la gauche (Fig. 1A,C) tendant à s'horizontaliser le long du diaphragme. La radiographie du bassin de face retrouvait une fracture instable du bassin. Le premier bilan biologique retrouvait une hémoglobine à 7,5 g/dl, un lactate à 3,4 mmol/l, un fibrinogène à 1,69 g/l, un INR à 1,35, un TP à 63 % et une troponine ultrasensible à 3,36 µg/l. Une artériographie était décidée en urgence dans l'hypothèse d'une hémorragie sur traumatisme pelvien grave. Aucun saignement actif n'était mis en évidence. Une tomodensitométrie (TDM) corps entier était alors réalisée (Fig. 1B) et mettait en évidence une luxation cardiaque gauche avec retentissement sur la chambre de chasse aortique associée à un pneumopéricarde, un pneumothorax bilatéral et une fracture du bassin Tile C sans saignement actif. La patiente était transférée au bloc de chirurgie cardiaque pour déluxation cardiaque. Les suites étaient favorables avec une sortie de l'hôpital pour un centre de rééducation à j21 et un retour à domicile à j40.

Discussion

Généralement, les cas de luxations cardiaques surviennent suite à des accidents de la route avec un mécanisme à haute vitesse [3]. En effet, le mécanisme physiopathologique implique un impact à haute énergie associé à une décélération

R. Kantar · H. Lenglet · N. Cazes (✉)
Bataillon de marins-pompiers de Marseille,
groupement Santé, service médical d'urgence,
9, boulevard de Strasbourg,
F-13233 Marseille cedex 20, France
e-mail : md.ncazes@gmail.com

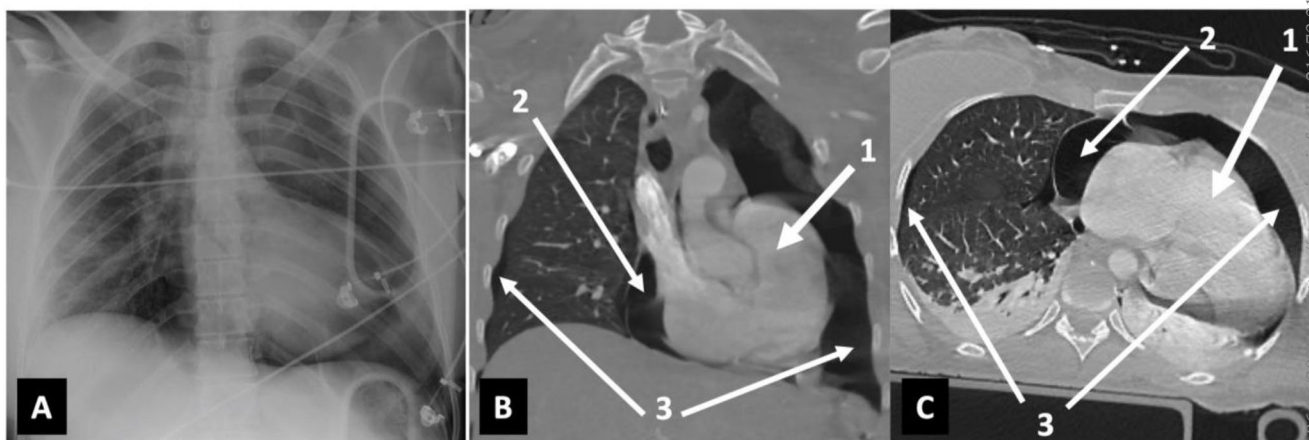


Fig. 1 A. Radiographie thoracique de face initiale avec une déviation de l'axe du cœur vers la gauche, une horizontalisation de la masse ventriculaire gauche faisant évoquer un aspect « en sabot » de la silhouette cardiaque. B. Tomodensitométrie initiale en coupe frontale mettant en évidence une luxation cardiaque (1), un pneumopéricarde (2) et un pneumothorax bilatéral (3). C. Tomodensitométrie initiale en coupe transverse mettant en évidence une luxation cardiaque (1), un pneumopéricarde (2) et un pneumothorax bilatéral (3). Reproduit avec l'accord de la patiente

brutale responsable d'une large déchirure péricardique fréquemment associée à d'autres lésions dans un tableau de traumatisme sévère [4]. Bien que la déchirure péricardique soit favorisée par un choc latéral, la localisation de cette dernière peut se produire aussi bien sur les faces latérales gauche (64 %) ou droite (9 %) que sur la face caudale diaphragmatique (18 %) ou médiastinale (9 %) [3] et peut être associée pour la moitié à une luxation [5]. La luxation cardiaque est donc plus fréquemment retrouvée du côté gauche [3] et peut être compliquée d'une contusion directe du myocarde, d'une atteinte des vaisseaux coronaires ou des valves cardiaques ainsi que d'une compression des gros vaisseaux particulièrement dans la luxation du côté droit [6]. Ses conséquences peuvent être différées ou immédiates avec fréquemment un arrêt cardiaque à l'arrivée des secours ou pendant le transport [4,5]. La souffrance myocardique peut être suspectée par l'élévation transitoire de la troponine sans qu'il y ait de modifications électrocardiographiques associées [1] ou a contrario par des troubles de la repolarisation aigus visibles à l'électrocardiogramme sans élévation des marqueurs cardiaques [7]. La souffrance myocardique n'est parfois visible qu'à la TDM thoracique [8], confirmant sa place prépondérante dans la prise en charge diagnostique. Dans notre cas, la première valeur de la troponine ultrasensible était de 3,36 µg/l (normale < 0,05) montant jusqu'à 7,58 µg/l le lendemain puis se normalisant spontanément en une dizaine de jours sans modification électrocardiographique. Notre patiente présentait une instabilité hémodynamique, compensée initialement grâce au remplissage vasculaire et aux catécholamines, associée à une déglobulisation sans épanchement retrouvé et un traumatisme pelvien grave faisant initialement évoquer, par erreur, un choc hémorragique sur hémorragie pelvienne. Le diagnostic étiologique du choc hémodynamique était porté grâce à la TDM qui

mettait en évidence la luxation cardiaque gauche avec un retentissement sur la chambre de chasse aortique responsable de l'hypotension artérielle. Les anomalies de la radiographie thoracique de face (déviation de la silhouette cardiaque dans l'espace pleural gauche et horizontalisation de la masse ventriculaire gauche donnant un aspect de cœur en sabot (*boot-shaped heart sign*)) auraient probablement pu faire évoquer plus tôt ce diagnostic souvent mal reconnu. La présence d'épanchements pleuraux et péricardiques explique vraisemblablement en partie l'absence de fenêtres échographiques satisfaisantes lors de la réalisation de l'ETT. Néanmoins, si la radiographie thoracique permet de suspecter la luxation cardiaque et l'ETT d'éliminer des diagnostics différentiels, c'est bien la TDM thoracique qui est la méthode de diagnostic la plus sensible et qui permet en plus de réaliser un bilan lésionnel complet et précis. La patiente ayant été orientée vers un trauma center de niveau I d'emblée, celle-ci a pu bénéficier d'une chirurgie cardiaque immédiate, une fois le diagnostic de luxation cardiaque posé.

En conclusion, la luxation cardiaque reste peu commune mais ne doit pas rester un diagnostic d'exclusion. Le médecin urgentiste doit savoir l'évoquer et la reconnaître devant toute instabilité hémodynamique d'un patient victime d'un traumatisme à haute énergie.

Liens d'intérêts : les auteurs déclarent ne pas avoir de lien d'intérêt.

Références

1. Quintard H, Badia E, Duponq R, et al (2010) Left cardiac luxation caused by a blunt chest trauma: a difficult diagnosis confirmed on

- chest computed tomography scan—Two case reports. *J Trauma* 68: E74–6
2. Bock JS, Benitez RM (2012) Blunt cardiac injury. *Cardiol Clin* 30:545–55
 3. Fulda G, Brathwaite CE, Rodriguez A, et al (1991) Blunt traumatic rupture of the heart and pericardium: a ten-year experience (1979–1989). *J Trauma* 31:167–72
 4. Wall MJ, Mattox KL, Wolf DA (2005) The cardiac pendulum: blunt rupture of the pericardium with strangulation of the heart. *J Trauma* 59:136–41
 5. Watkins BM, Buckley DC, Peschiera JL (1995) Delayed presentation of pericardial rupture with luxation of the heart following blunt trauma: a case report. *J Trauma* 38:368–9
 6. Clark DE, Wiles CS, Lim MK, et al (1983) Traumatic rupture of the pericardium. *Surgery* 93:495–503
 7. Pondaven E, Hanouz JL, Gérard JL, Bricard H (1998) Rupture traumatique du péricarde. Un diagnostic rare. *Ann Fr Anesth Reanim* 17:1243–6
 8. Piazza O, De Robertis E, Fraioli G, et al (2002). Luxatio cordis due to right pericardium tear, a difficult diagnosis: report of case. *Intensive Care Med* 28:978–80